Untersuchungen über die Ergebnisse der Pulpa-Amputation an bleibenden Zähnen vor Abschluß des Wurzelwachstums

INAUGURAL-DISSERTATION

zur

Erlangung des zahnärztlichen Doktorgrades
der Hohen Medizinischen Fakultät der
Rheinischen Friedrich-Wilhelms-Universität
zu Bonn

Vorgelegt am 9. Dezember 1938

von

Hans Schmidt
Zahnarzt aus Fenne (Saar)

1938

Bonner Universitäts-Buchdruckerei Gebr. Scheur

Referent: Prof. Dr. Balters.

Korreferent: Prof. Dr. Wagenseil.

R. UNIV.
BIBLIOTHEEK
LEIDEN

Gedruckt mit Genehmigung
der medizinischen Fakultät der Universität Bonn

Meinen lieben Eltern.

Digitized by the Internet Archive
in 2026

https://archive.org/details/IA41546406_0095

Allgemeiner Teil.

Im Rahmen des zahnärztlichen Arbeitsgebietes stellt ohne Zweifel die Wurzelbehandlung in bezug auf die Verantwortung dem Patienten gegenüber größte Anforderungen an uns, und es kann nicht oft genug betont werden, daß dieselbe in allen Fällen mit der größten Sorgfalt durchgeführt werden muß. Wenn auch die empirische Forschung der exakten Untersuchung voraus den rechten Weg gefunden hat, so muß doch hervorgehoben werden, daß erst die Ergebnisse der Anatomie der Wurzelkanäle und die Pathologie der Pulpa den Wurzelbehandlungsmethoden eine feste Grundlage geschaffen haben. Besonders für die Entwicklung der Pulpa-Amputationsmethode sind die Ergebnisse der Untersuchungen über die Anatomie der Wurzelkanäle von großer Bedeutung. Sie allein haben zu der Einsicht geführt, wie notwendig es ist, die Pulpa-Amputation zu einer selbständigen Methode auszuarbeiten.

Ich will daher, bevor ich die Entwicklung der Pulpa-Amputation in den letzten 60 Jahren bespreche, die Entwicklung der Anatomie der Wurzelkanäle vorausgehen lassen.

Bis 1900 finden wir über die Anatomie der Wurzelkanäle in der zahnärztlichen Literatur nur Andeutungen, und die Be-

schreibung beschränkt sich auf die äußere Form und Zahl der Wurzeln der menschlichen Zähne. Man vertrat damals die Ansicht, die Wurzelpulpa durchziehe als einfacher, solider Strang die Kanäle und hänge durch ein einziges Foramen apicale mit der Wurzelhaut zusammen. Etwaig gekrümmte und zu enge Kanäle betrachtete man als ein unerwünschtes Hindernis, wodurch einer restlosen Ausfüllung der Kanäle mit einem Wurzelfüllmittel Grenzen gesetzt waren. Es ist das Verdienst Preiswerks, 1901 als erster den Beweis erbracht zu haben, daß die Wurzelkanäle des menschlichen Gebisses komplizierter sind, als bisher angenommen wurde. An Hand einer großen Anzahl von Korrosionspräparaten konnte er den Nachweis führen, „daß an den unteren Molaren fast ausnahmslos die vordere, also mesiale Wurzel, und an den oberen die bukkale Mesialwurzel" Aufteilungen des Pulpastranges an der Wurzelspitze aufweist, und daß bei Prämolaren gelegentlich doppelte Kanalanlagen und häufig horizontale Querbrücken zu beobachten sind. In der Folge (Abb. 1 bis 7) seien einige von Preiswerks Präparaten wiedergegeben.

Abb. 1. Metallausguß eines unteren Incisivus, bei dem die Pulpa dornartige Fortsätze in das Dentin sendet (nach G. Preiswerk).

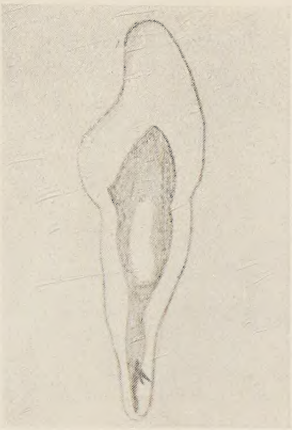

Abb. 2. Metallausguß eines oberen, seitlichen Incisivus, bei dem sich die Pulpa unterhalb des Zahnhalses in 2 Stränge teilt, die sich wieder vereinigen, eine Insel zwischen sich lassend; kleinerer Dornfortsatz nahe der Wurzelspitze (n. G. Preiswerk).

Abb. 3. Metallausguß eines oberen, zweiten Prämolaren. Die unterhalb des Zahnhalses in zwei Stränge geteilte Pulpa besitzt eine Querbrücke (nach G. Preiswerk).

Abb. 4. Metallausguß eines unteren Molaren. Die sowohl an der Mesial- als Distalwurzel zweigeteilte Pulpa bildet bis nahe zur Wurzelspitze durch Verbindungsblätter entstandene, breite Flächen (nach G. Preiswerk).

Abb. 5. Metallausguß eines unteren Molaren. Die mesiale Wurzelpulpa teilt sich in drei Stränge, die sich wieder vereinigen, zwei Inseln zwischen sich lassend (n. G. Preiswerk).

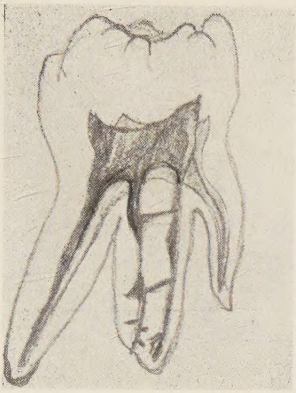

Abb. 6. Metallausguß eines oberen Molaren. Die Pulpa der mesiobukkalen Wurzel teilt sich in zwei Stränge, die unter sich durch zwei horizontale Brücken in Verbindung stehen, daneben bestehen dornartige Fortsätze dieser Wurzelpulpa (nach G. Preiswerk)

Abb. 7. Metallausguß eines oberen Molaren. Die zweigeteilte Wurzelpulpa der mesiobukkalen Wurzel zeigte das reinste Gitterwerk von Fortsätzen und Anastomosen. Die Pulpa der distobukkalen Wurzel gabelt sich nach der Wurzelspitze (nach G. Preiswerk).

Preiswerks Befunde wurden durch wiederholte Nachprüfungen bestätigt und zum Teil erweitert.

G. Fischer nahm 1908 die Forschung auf diesem Gebiete wieder auf und machte an Hand einer neuen Methode unter Anwendung von verdünnter Zelluloidflüssigkeit, um eventuelle Kunstprodukte beim Metall-Korrosionsverfahren Preiswerks auszuschließen, eine auf größerer Basis angelegte Untersuchung der Wurzelkanäle des menschlichen Gebisses in bezug auf die feineren anatomischen Verhältnisse. Er fand die Wurzelhohlräume bei tierischen und menschlichen Zähnen stets mehr oder weniger differenziert durch das Auftreten von „feineren Verästelungen, Seitenfiederchen, Markkanälen, Querbrücken, inselartigen Aussparungen im Gewebe und Resorptionsbuchten". Er deutet dies als Produkte rein anatomischer bzw. physiologischer Wachstumsprozesse, die aber durch pathologische Einflüsse noch in hohem Maße begünstigt werden und naturgemäß an allen Zähnen vorkommen könnten.

Den ausführlichen Beitrag zur genaueren Kenntnis der Anatomie der Wurzelkanäle lieferte Heß im Jahre 1917. Zur Herstellung seiner Korrosionspräparate verwandte er Kautschuk. Heß kam zu der Feststellung, daß „die Wurzelhohlräume der Zähne des menschlichen Gebisses im allgemeinen der äußeren Wurzelform konform" seien. Sie zeigen aber, nach Heß, „mehr oder weniger weitgehende Differenzierungen, die durch das Auftreten von

a) Dentinscheidewänden im Inneren der Wurzelkanäle,

b) feinen Verzweigungen im apikalen Bezirk der Wurzel,

c) Markkanälen, die in verschiedener Höhe vom Wurzelkanal zum Periost ziehen,

charakterisiert sind".

Alle späteren Untersuchungen führen zu den gleichen Ergebnissen Preiswerks, Fischers und Heß'. Sie zeigen

übereinstimmend, daß die Wurzelkanalverhältnisse für die meisten Zahngattungen in mehr oder weniger hohem Maße kompliziert sind.

Kurz erwähnt seien nur noch die Untersuchungen Zürchers. Während bisher von allen Autoren über die Anatomie der Wurzelkanäle bei den bleibenden Zähnen des menschlichen Gebisses geschrieben wurde, untersuchte Zürcher erstmalig das menschliche Milchgebiß und die Sechsjahr-Molaren. Er erbrachte den Nachweis, daß „hier die Pulpa-Hohlräume ähnliche Differenzierungsverhältnisse zeigen, wie die der bleibenden Zähne".

Aus den geschilderten Untersuchungsergebnissen und aus den immer wiederkehrenden praktischen Erfahrungen zogen nun zwangsläufig die meisten Autoren die Schlußfolgerung, daß es nur in den allerseltensten Fällen möglich ist, die Pulpa restlos zu exstirpieren. Daher sagen viele: **Die Exstirpation der Pulpa ist fast immer eine mehr oder weniger hohe bzw. tiefe Amputation.** Durch diese Erkenntnisse wurden sehr viele Mißerfolge der Pulpa- und Wurzelbehandlungsmethoden ausgeschaltet. Nach vermeintlicher **„restloser"** Exstirpation füllte man die Wurzelkanäle mit starken und stärksten Desinfizientien. Die klinische Reaktionslosigkeit der so behandelten und gleichsam zu Apotheken umgewandelten Zähne wurde als sicheres Zeichen einer Heilung aufgefaßt. In periapikalen Herden, von denen wir heute wissen, daß sie zu einem hohen Prozentsatz auf zu starke gewebeschädigende Medikamente und auf mangelhafte Wurzelfüllungen zurückzuführen sind, sah man mit Partsch einen „Schlammfang" und einen Selbstschutz des Organismus vor weiterer Ausbreitung der im Zahn vorhandenen Infektionserreger.

Zu einer grundlegenden Aenderung dieser Ansicht führte die aufsehenerregende Schrift M. H. Fishers, sowie die tiefgründigen experimentellen Untersuchungen E. C. Rosenows und seiner Mitarbeiter. Diese Untersuchungen veranlaßten

zwangsläufig nicht nur eine Revision der Auffassung der periapikalen Herde als Schutzorgane, sondern auch eine gründliche röntgenologische und histologische Nachprüfung der verschiedenen Wurzelbehandlungsmethoden. Den Vorgängen am Foramen apicale und im apikalen Paradentium nach Amputation sowie Exstirpation der Pulpa wurde von nun an ganz besonderes Interesse entgegengebracht. Die Lehre von der fokalen Infektion, ausgehend von infizierten Wurzelkanälen, ist heute genügend fundiert, um die Behauptung zu rechtfertigen, daß die Durchführung einer Wurzelbehandlung einen sehr verantwortungsvollen Eingriff darstellt.

Das Studium der Anatomie der Wurzelkanäle führte Preiswerk zu der Feststellung, „daß es unmöglich ist, besonders aus den vorderen Backenwurzeln oberer Molaren, aus den ersten oberen Prämolaren und den vorderen Wurzeln unterer Molaren mit den gebräuchlichen Mitteln die Pulpa vollständig zu exstirpieren oder gar die Canäle complet auszufüllen". Baumgärtner stellte zuerst die Behauptung auf, daß es sich bei der Exstirpation der Pulpa, wenn schon nicht um makroskopische, so doch um mikroskopische Pulpa-Amputation handele. Viele andere Autoren, darunter auch Walkhoff, sind derselben Ansicht, daß eine vollständige Exstirpation nur in den allerseltensten Fällen bzw. überhaupt nicht möglich ist. Stitzel sagt: „Trotz aller Chemikalien bleibt besonders Pulpagewebe in den Verästelungen der Wurzelspitze zurück." Die einfachen Aeste und Zweige, Seitenfiederchen, inselartige Aussparungen und Querbrückensysteme verunmöglichen eine totale Exstirpation der Pulpa. Dieses Amputationsfeld ist wohl das schwierigste, das überhaupt im Organismus vorhanden ist, denn ein Grundprinzip der chirurgischen Medizin ist nicht zu erfüllen, nämlich das **Operationsfeld so freizulegen, daß es dem Auge direkt oder indirekt zugänglich ist.**

Wir tappen also im wahrsten Sinne des Wortes bei unserer Arbeit immer im Dunkeln. Auch das Röntgenbild hilft hier

nicht, denn gerade den feinen anatomischen Zustand des apikalen Drittels gibt es nicht wieder, ebensowenig wie Verkrümmungen der Wurzeln, sobald sie in der Richtung der Strahlen liegen, und sobald etwa bei Prämolaren und Molaren eine Wurzel die andere verdeckt.

Haben wir es mit einem bereits infizierten Wurzelkanal zu tun, so ist stets an der Grenzfläche zwischen der toten und lebenden Substanz eine Geschwürsfläche vorhanden, wenn sie auch noch so klein ist. Es gilt also nicht nur, bei jeder auf infektiöser Basis beruhenden Wurzelbehandlung den Kanal von Bakterien zu befreien, sondern auch in jedem Falle ein kleines, mehr oder weniger sezernierendes Geschwür zu heilen.

Nicht selten wird erst durch die mechanische Bearbeitung der apikalen Gegend mit Nadeln, Rattenschwanzfeilen, die apikale Geschwürsfläche zerrissen und zerklüftet, und hierdurch werden die Keime in die Tiefe getragen. Von der Erhaltung eines gesunden Periodontiums hängt nun aber einzig und allein die spätere Funktionstüchtigkeit des behandelten Zahnes ab. Dadurch, daß bei der Pulpa-Amputation die Gegend der Wurzelspitze und so die Wurzelhaut unberührt bleibt, wird für die Erhaltung der Wurzelhaut mehr getan, als wenn dieselbe durch Instrumente und Medikamente gereizt wird.

Zur Wurzelfüllung wurden meist Pasten verwandt in Verbindung mit Wurzelstiften, wie Guttapercha- oder Silberstifte. Wer kann aber bestimmt sagen, daß das Kanallumen wirklich ausgefüllt ist, ob der eingeführte Stift gerade bis zum Foramen apicale reicht, oder ob er nicht wie ein Pfahl in der infizierten Apexwunde steckt, ob er um sich herum Zwischenräume und Spalten innerhalb des Kanallumens läßt, in dem Bakterien, infizierte Gewebstrümmer und Gewebsflüssigkeit ungestört und oft lange Zeit unbemerkt ihre heimliche und unheimliche Wirkung entfalten können.

Solche nicht ausgefüllten Teile der Wurzelkanäle werden als „tote Räume" bezeichnet. Päßler bezeichnet als „toten Raum" solche Orte im Körper, die den Abwehrkräften des Organismus entzogen sind, weil sie weder lebendes Gewebe enthalten, noch von lebendem Blute durchströmt werden.

Während im allgemeinen der Organismus durch Mobilmachung der biologischen Abwehrkräfte imstande ist, eingedrungene Bakterien zu vernichten, können in den „toten Räumen" diese Abwehrkräfte der lebenden Zellen nicht zur Geltung kommen, sodaß sich hier die Keime dauernd fortzusetzen und fortzuentwickeln vermögen.

Diese Infektionsherde, die sich eigentlich außerhalb des lebenden Organismus befinden und doch von ihm eingeschlossen werden, stellen eine dauernde Bedrohung des Körpers dar. Von hier aus kommt es dauernd oder von Zeit zu Zeit zu Reaktionen und Schädigungen der umgebenden Gewebe und zu Keimübertritten in den Körper selbst. Der nicht ausgefüllte, infizierte bzw. reinfizierte Wurzelkanal stellt also einen toten Raum dar, in dem sich infolge Fehlens der biologischen Abwehrkräfte die dort vorhandene Bakterienflora ungehindert und unbemerkt lange am Leben zu erhalten und zu vermehren vermag.

Indem wir den Wurzelpasten Dauerantiseptika zusetzen, versuchen wir zwar, die im Kanal enthaltenen Bakterien zu töten oder an neuem Wachstum zu verhindern; man nennt dies **„Depotwirkung"**. Jedoch wird in vielen Fällen diese Depotwirkung überschätzt. Die Fernwirkung eines solchen Depots ist nicht sehr bedeutend, da mit zunehmender Entfernung vom Depot die Desinfektionskraft nachläßt. Verschiedene Umstände wirken an dieser Abschwächung mit. Zunächst sind es osmotische Einflüsse. Ferner treten in die toten Räume des Wurzelkanals sehr bald Gewebsflüssigkeiten ein, die einen, auf die Medikamente resorbierenden Einfluß ausüben, indem ein sich bildender Zirkulationsstrom die gelösten Teile verdünnt, weg-

schwemmt und entweder durch das Zahnbein zur Diffusion bringt oder unmittelbar an das lebende Körpergewebe abgibt.

So können in den toten Räumen des Wurzelkanals angesiedelte Keime oft jahrelang ein relativ harmloses, saprophytisches Dasein fristen, bis sie plötzlich eines Tages außerordentlich pathogene Eigenschaften annehmen, die namentlich auf einen geschwächten Organismus verheerende Wirkung ausüben, ganz abgesehen von der Möglichkeit der Verschleppung in andere lebenswichtige Körperteile.

Noch ein anderer Gesichtspunkt gibt dem Vorhandensein des toten Raumes im apikalen Drittel des Wurzelkanals eine besondere Bedeutung. In sehr vielen Fällen steht dieser tote Raum mit den sekreterfüllten Buchten und Klüften eines Granuloms in unmittelbarer Verbindung. Wir wissen, daß solche Zustände lange Zeit „ruhen", über kurz oder lang jedoch schwere Schädigungen dem Organismus daraus erwachsen können.

Das Schicksal des Zahnes aber, ob er ein dauernder Bazillenträger und -verbreiter oder ein dauerndes, nützliches Werkzeug im Rahmen des Organismus bleiben soll, hängt hauptsächlich von dem Gelingen der Wurzelfüllung ab.

Für mich kommt aber hauptsächlich in Betracht, daß mit keinem Wurzelfüllmittel ein derart korrekter Abschluß des Apex erreicht werden kann, und die Wurzelhaut nicht besser geschützt wird, als durch die „natürliche Ausfüllung des Wurzelkanals mit der zurückbleibenden Wurzelpulpa". Die Pulpa ist die sicherste Wurzelfüllung, sie schützt die Wurzelhaut und hält am Foramen apicale die Gewebskontinuität aufrecht. Von größter Wichtigkeit sind dabei die von den verschiedenen Forschern getroffenen Feststellungen, daß durch leichte Reize der Wurzelfüllpräparate die Bindegewebszellen des Periodontiums zu erhöhter Tätigkeit angeregt werden. Neu gebildetes Bindegewebe wuchert in das Foramen apicale hinein und bringt das im apikalen Bereich zurückgelassene Pulpengewebe zur Resorp-

tion. Anstelle des resorbierten Gewebes wird neues inneres Zement angelagert, das einen völligen Abschluß des Foramen apicale herbeiführen kann.

Dies soll erreicht werden mit der Amputationspaste nach Gysi. Meyers histologische Resultate bringen nun Klarheit über die pathologischen Vorgänge an der Wurzelspitze und zeigen, daß die mumifizierte Pulpa nicht Anlaß zur Sequesterbildung und zur chronisch entzündlichen Reizung gibt, „sondern eine Heilung mit bindegewebiger Narbe" hervorruft. Zudem ist durchweg eine sekundäre Zementbildung im Wurzelkanal aufgetreten, herrührend vom Bindegewebe, das primär als Granulationsgewebe vom Foramen apicale her ins Pulpakavum hineinwächst und sekundär sich zu zementbildendem Gewebe umwandelt. Die mumifizierten Pulpen bleiben in den Kanälen als nekrotische, imprägnierte und in ihrer Struktur fixierte Pfröpfe ohne Schrumpfungserscheinungen bestehen.

Schweizer Autoren haben durch eingehende Untersuchungen diese Nachweise in den letzten 15 Jahren wiederholt erbracht und außerdem auch wertvolle Aufschlüsse über die Vorgänge nach der Exstirpation sowie Amputation der Pulpa gegeben.

Die Untersuchungen O. Müllers zeigten, daß makroskopisch die restierenden Pulpastümpfe als wandständige, nicht geschrumpfte oder eingetrocknete Fäden und als massive Pfröpfe die Kanäle ausfüllen. Mikroskopisch stellte er fest, daß das ursprüngliche, nekrotisierte Pulpagewebe durch Resorptionszellen aufgelöst und durch vom Foramen apicale einwucherndes, periostales Bindegewebe oft teilweise oder ganz ersetzt wird. Dieses Ersatzgewebe lagert in der Pulpa sekundäres Zement ab. In manchen Fällen geschieht dies direkt auf die Dentinwand ohne vorherige Resorption, teils konnte er auch eine solche vorher feststellen. Diese Ablagerung von sekundärem Zementgewebe tritt bei den Zähnen Erwachsener oft nach Jahren auf, und zwar vorwiegend im apikalen Teil, aber auch weiter gegen die Pulpakammer zu, die Innenwand des

Kanals überziehend. 2½ Jahre nach der Amputation soll bereits nach Müller eine deutliche Zementschicht am Foramen apicale zu beobachten sein, die sich in die Pulpa hinein erstreckt. Müller konnte die Beobachtungen machen, daß bei jugendlichen Zähnen mit weit offenem Foramen apicale die Ablagerung von sekundärem Dentin und so der Verschluß desselben bedeutend rascher vor sich geht.

Diese Untersuchungen Müllers wurden von vielen anderen Forschern der Schweizer Schule bestätigt und z. T. ergänzt und erweitert.

Bei dem Forschen nach einem geeigneten Mumifikationsmittel ist jeder Autor für sich zu einem Mittel gelangt, das er nach seinen praktischen Erfahrungen als geeignet fand oder experimentell als ausreichend erkannte. Allen schwebte das Ideal vor, den Pulpastrang in der Weise zu mumifizieren, daß er in einen trockenen Strang von dauernder Sterilität verwandelt werden sollte.

Gysi stellte seine Trio-Paste zusammen, die als wirksame Bestandteile Trikresol, Kreolin und Trioxymethylen (trimeres Paraformaldehyd) enthält. Preiswerk wollte mit seiner Borax-Eugenol-Paste eine Auflösung der Pulpastümpfe erzielen. Fischer bereitete sich eine Trikresol-Formalin-Paste, während Boennecken mit einer Formol-Thymol-Paste zu günstigen Zielen zu gelangen suchte. Hermann ging einen neuen Weg, indem er versuchte, die amputierte Pulpa mit Calciumsalzen zu bedecken, in der Absicht, durch Zufuhr von Kalk die Pulpa zur Dentinbildung anzuregen und damit die Obliteration der Wurzelkanäle günstig zu beeinflussen. Nach Hermann muß dem Calcium „eine außerordentlich intensive bakterizide Wirkung ohne die geringste Gewebsschädigung zugeschrieben werden".

Hellner, Neuwirt, Feldmann und Gottlieb-Orban-Stein sahen in der Dentinimplantation oder -transplantation den einzig richtigen Weg der Pulpa-Amputation.

Diese Kalktherapie der amputierten Pulpa suchte nun M ü n c h als erster von einem völlig neuen Gesichtspunkt aus günstig zu beeinflussen, indem er den Kalksalzen Vitamine zusetzte. Nach neueren Mitteilungen M ü n c h s besteht die unter dem Namen Pulpatekt beschriebene Amputationspaste aus feinst pulverisierten Knochen und Knochenmark von Kälberembryonen, Kalksalzen und vitaminreichen Substanzen. M ü n c h erwähnt dabei, daß bei jugendlichen Pulpen leichter eine biologische Obliteration eintreten wird, als bei alten, weniger leistungsfähigen Zähnen.

Ueber die Frage der „Vitalkonservierung" (Hermann) oder „Vitalamputation" (Münch) besteht noch zu wenig Klarheit und Einigkeit, um diese schon als alleiniges Mittel der Wahl hinzustellen.

Neuerdings machte S t a n g i e r Untersuchungen über die Amputation mit der neuen Albrecht-Füllung. Dabei entfernte er bei extrahierten Zähnen die Kronenpulpa, erweiterte die Kanaleingänge und legte mit einer Tropfpinzette „Albrecht-Neu" auf, der er Karbol-Fuchsin beigegeben hatte. Nach einigen Tagen fertigte er Längsschliffe an und konnte feststellen, daß die „Albrecht'sche Flüssigkeit" bis zum Apex vorgedrungen war, den Kanalinhalt, die Pulpenstümpfe, umhüllt hatte, den Kanal völlig ausfüllte, ja sogar, wie bei seinen Versuchen bei Exstirpation der Pulpa, in die feinsten Dentinkanälchen diffundiert war. Den gleichen Versuch führte er an einer Leiche durch. Nach Amputation einer Reihe von Zähnen, sowohl im Ober- als auch im Unterkiefer, entfernte er die Zähne mit Kiefer und fertigte wiederum Schliffe an. Diese Versuche bestätigten nicht nur die ersten Ergebnisse, sondern bewiesen auch, auf Grund bakteriologischer Nachprüfungen, daß mittels „Albrecht-Neu" eine Konservierung der infizierten Massen der Wurzelkanäle möglich ist.

Spezieller Teil.

Wie aus meinen bisherigen Ausführungen hervorgeht, wurde bei den meisten einschlägigen Veröffentlichungen über das Wurzelbehandlungsproblem, abgesehen von eventuellen Richtlinien bei der Behandlung von Milchzähnen, bei bleibenden Zähnen meist nur auf die Verhältnisse nach abgeschlossenem Wurzelwachstum hingewiesen. Kaum berücksichtigt wurde der Zahn, solange er noch im Stadium des unvollendeten Wurzelwachstum sich befindet. „Und doch ist", wie Rübel sagt, „jeder Eingriff in die Pulpa eines jugendlichen Zahnes, der in seinem Wurzelbereich noch nicht fertig gebildet ist, von viel weittragender Bedeutung und von größtem Einfluß auf ihr weiteres Schicksal und auf die von ihr weiter zu erwartenden biologischen Funktionen."

Genauere Richtlinien für die Wurzelbehandlung an bleibenden Zähnen mit noch nicht abgeschlossenem Wurzelwachstum wurden nur selten angegeben. Ebenso hat man die Frage nach dem ferneren Schicksal solcher jugendlicher Zähne, deren Pulpa aus irgend einem Grund ganz oder teilweise entfernt werden mußte, bis vor einigen Jahren nicht erörtert.

Nur wenige Forscher haben diesem Problem die gebührende Beachtung geschenkt. So schreibt Gysi noch im Jahre 1933 in seinem Aufsatz „Ueber Töten und Mumifizieren der Pulpa" wie folgt: „Zähne, die also noch ein weit offenes Foramen apicale haben, eignen sich nicht zur Mumifikation der Pulpa, ebenso wenig zur Exstirpation der abgetöte-

ten Pulpa, weil das Wachstum der Wurzel noch nicht abgeschlossen ist. **Prämolaren und Molaren in diesem Zustande werden besser extrahiert, denn die Zahnlücke, die im jugendlichen Alter von 12—18 Jahren entsteht, schließt sich wieder durch Nachrücken der Nachbarzähne.**" Dieser Ansicht Gysis können wir uns nicht anschließen, da wir wissen, daß jeder Zahn, der gewissenhaft wurzelbehandelt ist, sei es durch Amputation oder Exstirpation, ein nützliches Werkzeug im Organismus darstellt, ganz abgesehen von der geäußerten Ansicht der Schließung der Zahnlücken durch „das Nachrücken der Nachbarzähne". Dieses zu widerlegen, gehört in das Gebiet der Kieferorthopädie und würde hier zu weit führen.

Erst im Jahre 1928 beschäftigten sich Ottesen und Häupl erstmalig eingehender mit der Frage der Pulpa-Amputation an Zähnen mit noch nicht vollendetem Wurzelwachstum. Sie kamen dabei zu dem Ergebnis, daß das Längenwachstum der Wurzeln nach der Amputation zum Stillstand gekommen war, daß aber die Foramina apicalia auf die normale Weite geschlossen worden waren. Ihre histologischen Untersuchungen ergaben, daß das Pulpagewebe durch fibrilläres Bindegewebe ersetzt und auf das zum Teil resorbierte Dentin der Wurzelkanäle eine Hartsubstanz ablagert, die das Lumen der Kanäle und der Foramina apicalia stark verkleinert hatte und ohne erkennbare Grenzen in das Dentin der Wurzeln überging.

Nach Abschluß seiner Untersuchungen berichtete Rebel 1932 über seine Befunde an Affenzähnen mit noch nicht abgeschlossenem Wurzelwachstum. Er benutzte als Wurzelfüllung eine 20%ige Paraform-Jodoform-Paste. Das eine der beiden Versuchstiere hatte zur Normalnahrung täglich 3 mg Vigantolzulage bekommen. Bei diesem Versuchstier konnte Rebel nur in einem Falle ein Fortschreiten des Wurzelwachstums beobachten. Bei allen übrigen Zähnen konnte er, genau wie Ottesen und Häupl, erkennen, daß das Wurzelwachstum

sistiert und die Foramina apicalia sich durch anlagernden „Knochen", der mit der Kanalwand verwachsen kann, schließen. Er unterscheidet bei dieser „Knochenbildung" zwei Vorgänge: „Das Pulpagewebe kann, unabhängig vom periodontalen Gewebe, sogenannten Pulpaknochen bilden, hervorgehend aus Bindegewebszellen" oder „Vom Fundus der Alveole aus kann sich Knochen durch das Foramen apicale weit in den Kanal hineinentwickeln, der mit der Kanalwand verwachsen kann."

Rübel berichtete 1934 unter Beigabe einiger Röntgenbilder über das Ergebnis seiner klinischen und röntgenologischen Beobachtung von Zähnen mit unvollendetem Wurzelwachstum. „Jugendliche Zähne mit unvollendetem Wurzelwachstum", so schreibt Rübel, „die der Wurzelbehandlung bedürfen, sind unbedingt unter Anästhesie und Beobachtung aller aseptischen Regeln zu behandeln." Nach seinen Angaben gibt das von ihm verwandte Pulpatekt I von Münch durch den Gehalt an wachstumsfördernden Kalksalzen und Vitaminen die Gewähr, daß eine anatomisch richtige Weiterentwicklung und ein Abschluß der Kanäle erwartet werden kann. Nach Rübel „hemmen diese Substanzen die Odontoplasten, das Pulpagewebe und den Bildungsherd in der Weiterentwicklung nicht, sondern reparieren die Schäden, die durch die Entzündungserscheinungen und die Amputation der Kronenpulpa auftreten, in vollem Maße. Arsenik soll bei Zähnen mit unvollendetem Wurzelwachstum nicht zur Anwendung kommen, da sonst die Wurzelbildung sistiert, denn „die Arsenwirkung nach der Tiefe kann nicht vorausberechnet werden" und eine Schädigung des Bildungsorgans sei die Folge.

1937 hat schließlich Gröschel in einer Arbeit „Die Frage nach dem Schicksal bleibender Zähne mit noch nicht abgeschlossenem Wurzelwachstum durch klinische, röntgenologische und histologische (tierexperimentelle) Untersuchungen zu klären versucht".

Seine „klinischen, röntgenologischen Untersuchungen an bleibenden Zähnen jugendlicher Patienten, deren Pulpa nach der Amputation mit Pulpatekt I bedeckt war, haben gezeigt, daß das Wurzelwachstum fortschreiten kann".

Auch Gröschel verwirft grundsätzlich die Anwendung „gewebsschädigender Medikamente", wie Arsenik, bei der Behandlung wachsender Zähne „mit Rücksicht auf deren weitere Entwicklung und zur Verhütung periapikaler Infektionsherde und ihrer eventuellen Folgeerscheinungen". Aus diesem Grunde führt er jede Amputation unter Anästhesie aus, um den Zahn eben nicht in seinen Wachstumsvorgängen zu stören. Bei allen entzündlichen Erkrankungen kann nach Gröschels Angaben, mit Ausnahme der Pulpitis acuta totalis und purulenta, die Vitalamputation angewandt werden.

Ueber den weiteren Verlauf der Wurzelbildung schreibt Gröschel wie folgt: „Bleibt nach Amputation oder Exstirpation ein vitaler Pulpastumpf bzw. Pulparest mit funktionierenden Odontoplasten zurück, so können diese über das ursprüngliche apikale Ende der Wurzel hinaus weiteres Dentin bilden und zusammen mit dem vom Periodontium gebildeten Zementabschluß der Wurzelspitze das Wachstum auf natürliche Weise vollenden. In diesem Falle wird auch stets die primäre Dentinwand der Wurzel durch mehr oder minder reichliche sekundäre Dentinbildung verbreitert und damit das Kanallumen eingeengt und völlig obliteriert. Zur Obliteration der Wurzelkanäle tragen außerdem hoch- und niedrigorganisierte Dentikel und amorphe Verkalkungen bei, die sich um den Rest der Amputations- und Wurzelfüllpaste bilden. Ist dagegen die Vitalität der Restpulpa und der Odontoplasten so geschädigt, daß sie zur Bildung von Dentin nicht mehr befähigt sind, dann wird durch einwucherndes periodontales Gewebe auf die Kanalwand oder um Pastenreste und vor allem am apikalen Ende der Wurzel sekundäres inneres Zement ab-

gelagert, und dadurch die Wurzelbildung zum Abschluß gebracht und der Kanal obliteriert. Der gleiche Vorgang tritt nach restloser Entfernung der Pulpa und des embryonalen Wachstumsorganes ein, wobei auch das Periodontium die Tendenz zeigt, durch Narbenbildung (quergelagerte Bindegewebszüge) den Wurzelkanal vom periapikalen Gewebe abzuschließen." Gröschel stellt fest, daß durch die Behandlung der vitalen Restpulpa mit Kalksalzen und Vitaminen der wachsende Zahn in seiner weiteren Entwicklung günstig beeinflußt wird.

Eigene Untersuchungen.

Die Patienten, die ich für meine Untersuchungen heranziehen konnte, stammten aus der städtischen Schulzahnklinik in Bonn. Durch das freundliche Entgegenkommen des Leiters der Schulzahnklinik, Herrn Dr. Schuhmacher, war es mir möglich, aus einer größeren Anzahl von Patienten diejenigen herauszugreifen, die ich für meine Untersuchungen benötigte. Meine Absicht war es, unter der großen Reihe von pulpa-amputierten Zähnen solche von einem Jahr bis zu mehreren Jahren Mumifikationsdauer in einer röntgenologischen Untersuchungsreihe zusammenzustellen, und den Wert der Amputationsmethode, mit der in der Bonner Schulzahnklinik angewandten Paste, festzulegen.

Bei den amputierten Pulpen der untersuchten Zähne handelte es sich ausnahmslos um partiell entzündete und erkrankte oder z. T. auch nur um operativ freigelegte Pulpen. Sie wurden alle mit Causticin (nach Vorschrift) devitalisiert und die Amputation, nach Desinfektion der Pulpahöhle mit Phenol, mit der weiter unten angeführten Amputationspaste durchgeführt.

Die in der Bonner Schulzahnklinik angewandte Amputationspaste hat folgende Zusammensetzung:

Phenol. liquef.	1,5
Thymol	0,15
Jodoform	1,0
Zinc. oxyd.	4,0
Vaselin. flav.	2.5

Sämtliche auf diese Weise behandelten Zähne verursachten in der Folgezeit keinerlei Beschwerden.

Aus der folgenden Aufstellung sind der Gang der Behandlung, die einzelnen Daten und das Ergebnis der Röntgenkontrolle zu ersehen. (Die Daten in Klammern geben das Alter zur Zeit der Amputation an.)

Fall 1: D. H. 12j. (9) kräftiges Mädchen. $\overline{6|}$ Pulpitis partialis. **Behandlung**: 8 Tage Causticin schwarz, Phenol, Amputation am 10. 5. 35.

Befund: Füllung zentral; der distale Wurzeleingang ist gefüllt, die mesialen Kanäle sind verschieden tief angebohrt und gefüllt. An der distalen Wurzel ist ein scharf umschriebener Herd zu erkennen, mesial ein verbreiterter Spalt. In der Umgebung des Granuloms hat eine Knochenverdickung stattgefunden. Das Granulom hat die Alveolarkompakta nicht durchbrochen. Die Wurzelspitzen sind abgerundet, die Foramina geschlossen und Resorptionserscheinungen nicht zu erkennen.

Fall 2: K. J. 12j. (9), kräftiges Mädchen. $\overline{|6}$ Pulpitis partialis. Behandlung: 5 Tage Causticin gelb, 2 Tage Phenol, 26. 11. 35 Amputation.

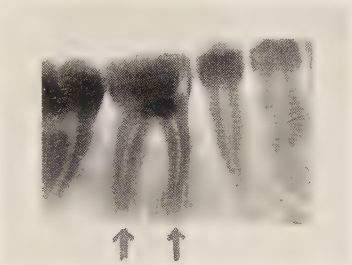

Befund: Füllung zentral; im distalen Wurzeleingang Paste schwach zu erkennen; mesialer Kanaleingang mit Paste bedeckt. An den Wurzelspitzen sind zwei verschieden große, scharf umschriebene Herde zu erkennen. An beiden Wurzeln verbreiterter Spalt. Die distale Wurzelspitze ist stärker abgerundet als die mesiale. Resorptionserscheinungen sind nicht zu erkennen. Auch hier ist die Alveolarkompakta nicht durchbrochen. Die Knochenbälkchen sind bis nahe zu den Herden gut zu erkennen.

Fall 3: H. M. E. 12j. (10) kräftiges Mädchen. $\underline{6|}$ operativ freigelegte Pulpa. Behandlung: 1 Tag Causticin rot, 2 Tage Phenol, Amputation am 5. 11. 36.



Befund: distale Füllung. Die Kronenpulpa ist nicht restlos entfernt, nach mesial ist noch ein Teil derselben zu erkennen. Auf den distalen Kanaleingängen liegt Amputationspaste. An der Spitze der mesialen Wurzel befindet sich ein scharf umschriebener Herd; auch ist mesial das Periodontium stark ver-

breitert. Um das Granulom ist eine Knochenverdickung zu erkennen. Die mesiale Wurzelspitze ist abgerundet, zeigt aber keine Resorptionserscheinungen.

Fall 4: K. H. 13j. (10) kräftiger Junge. $\lfloor\overline{6}$ Pulpitis partialis. Behandung: 8 Tage Causticin schwarz, 2 Tage Phenol, Amputation 26. 11. 34.

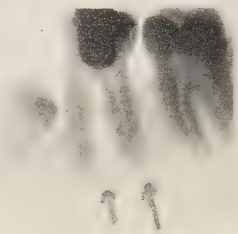

Befund: Füllung zentral. Die Paste liegt auf den Kanaleingängen. An beiden Wurzeln befinden sich scharf umschriebene Herde und stark verbreiterte Spalten. Die Wurzelspitzen sind spitz; an der distalen Wurzelspitze hat schon eine schwache Resorption stattgefunden. Die Granulome haben die Alveolarkompakta noch nicht durchbrochen. Die Knochenbälkchen sind im Negativ bis hart an die Granulomgrenze zu erkennen, es hat keine Knochenverdickung stattgefunden.

Fall 5: B. R. 14j. (9) kräftiger Junge. $\lfloor\overline{6}$ Pulpitis partialis. Behandlung: 8 Tage Causticin schwarz, 2 Tage Phenol, Amputation 23. 4. 32.



Befund: Füllung zentral. Die Kronenpulpa ist nicht restlos entfernt. Amputationspaste liegt auf dem Rest derselben. Die Kanaleingänge wurden nicht erweitert. An der mesialen Wurzel ist ein umschriebener Herd und verbreiterter Spalt zu erkennen. Die Wurzelenden sind spitz, Resorptionserscheinungen sind nicht zu erkennen. Die Alveolarkompakta ist nicht durchbrochen. Die Knochenbälkchen sind scharf zu erkennen, eine Knochenverdickung liegt nicht vor.

Fall 6: K. Fr. 13j. (11) kräftiger Junge. $\overline{5}|$ Pulpitis partialis. Behandlung: 1 Tag Causticin rot, 2 Tage Phenol, Amputation 2. 10. 35.



Befund: Der Kanal ist bis zur Hälfte mit Amputationspaste gefüllt. Das obere Drittel des Kanals ist mit Zement ausgefüllt. Die Amalgamfüllung hängt distal stark über. An der Wurzelspitze ist ein kleiner Herd zu erkennen. Der Kanal läuft bis zu seinem Ende breit durch, wo ein Abschluß des Foramen apicalis stattgefunden hat. Außerdem sieht man mesial einen stark verbreiterten Periodontalspalt. Die Wurzelspitze ist abgerundet, Resorptionserscheinungen sind nicht zu erkennen. Die Knochenbälkchen sind bis an die Granulomgrenze zu unterscheiden, eine Knochenverdickung in der Umgebung des Granuloms ist nicht festzustellen, ebenso ist die Alveolarkompakta nicht durchbrochen.

Fall 7: G. L. 13j. (10) kräftiges Mädchen. $\overline{6}|$ operativ freigelegte Pulpa. Behandlung: 8 Tage Causticin schwarz. 3 Tage Phenol, Amputation 16. 7. 34.

Befund: Füllung mesial. Die Kronenpulpa ist distal nicht restlos entfernt. Die Amputationspaste füllt kugelförmig nur das halbe Cavum aus. Zwischen Paste und Abschlußfüllung ist ein 1 mm breiter Spalt. An der mesialen Wurzelspitze ist ein scharf begrenztes Granulom zu erkennen. Distal sieht man einen stark verbreiterten Spalt. Die Wurzeln sind sehr spitz ausgebildet, Resorptionserscheinungen nicht zu sehen. Eine Knochenverdickung liegt nicht vor; die Knochenbälkchen sind gut zu erkennen. Die Alveolarkompakta ist nicht durchbrochen.

Fall 8: E. T. 13j. (10), kräftiger Junge. $\overline{6}|$ Pulpitis partialis. Behandlung: 5 Tage Causticin gelb, 4 Tage Phenol, Amputation 3. 9. 34.

Befund: Füllung zentral. Der distale Wurzelkanaleingang ist gefüllt, mesial liegt die Paste auf dem Kanaleingang. An beiden Wurzelspitzen sind Granulome zu sehen, die zwischen den beiden Wurzeln zusammenstoßen, aber gegeneinander scharf begrenzt sind. Distal ist ein verbreiterter Spalt zu erkennen. Beide Wurzeln sind sehr spitz ausgebildet, ohne Resorptions-

erscheinungen. Die Alveolarkompakta ist nicht durchbrochen; Knochenverdickung liegt nicht vor.

Fall 9: R. R. 14j. (8) kräftiges Mädchen. $\underline{6|}$ Pulpitis partialis. Behandlung: 11 Tage Causticin schwarz, 5 Tage Phenol, Amputation 2. 10. 31.

Befund: Füllung zentral. Die Amputationspaste liegt auf den Wurzelkanaleingängen. An der distalen Wurzel ist ein scharf umschriebenes Granulom, das die Alveolarkompakta nicht durchbrochen hat. Die Wurzelspitzen sind rund, Foramina apicalia abgeschlossen. Resorptionserscheinungen sind nicht zu erkennen; die Knochenbälkchen scharf ausgeprägt.

Fall 10: dieselbe Patientin. (9) $\overline{6|}$ Pulpitis partialis. Behandlung: 6 Tage Causticin schwarz, 1 Tag Phenol, Amputation 18. 3. 32.



Befund: Füllung distal. Die Kanaleingänge wurden nicht erweitert. Die Paste liegt auf den Pulpastümpfen über den Wurzeleingängen. An beiden Wurzeln ist ein Granulom. Das der mesialen Wurzel ist scharf umschrieben; distal ist das Granulom bereits durch die Alveolarkompakta durchgebrochen. Das Periodontium ist stark verbreitert. Die Wurzelspitzen sind abgerundet, von Resorptionserscheinungen ist nichts zu erkennen. Um das Garnulom der mesialen Wurzel hat eine Knochenverdickung stattgefunden. Der Herd an der distalen Wurzel ist nicht scharf begrenzt.

Fall 11: R. M. 15 (10) kräftiges Mädchen. $\lceil\overline{6}$ Pulpitis partialis. Behandlung: 13 Tage Causticin schwarz, mit der Phenoleinlage blieb die Patientin 2 Monate aus, Amputation schließlich am 5. 3. 32.

Befund: Füllung zentral. Die Amputationspaste liegt auf den Kanaleingängen, da diese nicht erweitert sind. An beiden Wurzelspitzen sind scharf umschriebene Herde zu erkennen. Mesial wie distal zeigt auch dieser Fall stark verbreiterte Periodontalspalten. Das Granulom der mesialen Wurzel hat die Alveolarkompakta bereits durchbrochen. Die Wurzelspitzen sind abgerundet, jedoch ist die mesiale Wurzel kürzer als die distale. In der Umgebung der Herde sind die Knochenbälkchen noch recht deutlich zu unterscheiden.

Fall 12: R. M. 15j., kräftiger Junge. $\overline{6}\rceil$ operativ freigelegte Pulpa (9). Behandlung: 7 Tage Causticin schwarz, 6 Tage Phenol, Amputation 9. 10. 31. $\overline{7}\rceil$ Pulpitis partialis (13). Behandlung: 6 Tage Causticin schwarz, 5 Tage Phenol, Amputation 19. 7. 35.



Befund von $\overline{6}|$: Füllung mesial. Die Paste liegt auch hier wiederum nur auf den Wurzeleingängen auf. An der mesialen wie distalen Wurzel sehen wir Herde, von denen der mesiale schärfer begrenzt ist als der distale. Das Periodontium ist stark verbreitert. Die Wurzelspitzen sind rund und zeigen keinerlei Resorptionserscheinungen. Im Negativ ist um das mesiale Granulom eine schwache Knochenverdickung zu erkennen.

Befund von $\overline{7}|$: Füllung zentral. Die Kronenpulpa ist noch nicht restlos amputiert. Die Paste liegt auf der Kronenpulpa auf und steht mit der Wurzelpulpa nicht in Verbindung. Die mesiale Wurzel läuft sehr spitz aus, während das Foramen der distalen noch weit offen ist. An der mesialen Wurzelspitze befindet sich ein Granulom im Anfangsstadium, mit einer Breite von 1 mm. Mesial ein verbreiterter Periodontalspalt. Die Knochenbälkchen sind schön zu erkennen.

Fall 13: B. R. 16j. (10) kräftiger Junge. $|\overline{6}$ Pulpitis partialis. Behandlung: 3 Tage Causticin blau, 4 Tage Phenol, Amputation 4. 5. 31.



Befund: Füllung zentral. Die Paste liegt auf den Kanaleingängen auf. An beiden Wurzeln finden wir scharf umschriebene Granulome. Die Periodontalspalten sind nicht erkennbar verbreitert. An dem Granulom der mesialen Wurzel finden wir den Beginn einer Knochenverdickung. Beide Granulome sind bereits durch die Alveolarkompakta durchgebrochen. Die Wurzeln laufen spitz aus, von Resorptionserscheinungen ist im Bilde nichts zu sehen. Bei der mesialen Wurzel ist im letzten Drittel der Verlauf des Kanals nicht mehr zu erkennen.

Fall 14: R. K. H. 17j. (10) kräftiger Junge. ⌈6 Pulpitis partialis. Behandlung: 1 Tag Causticin rot, 6 Tage Phenol, Amputation 16. 7. 31.

Befund: Füllung zentral. Kanaleingänge sind nicht ausgefüllt, sondern die Paste liegt oben auf. Die Wurzeln laufen beide spitz zu. An der mesialen Wurzelspitze ist ein scharf umschriebenes Granulom. Das Periodontium des Zahnes ist stark verbreitert. An den Wurzeln sind keine Resorptionserscheinungen aufgetreten. Die Knochenbälkchen sind überall gut zu erkennen.

Fall 15: derselbe Patient. 6⌋ Pulpitis partialis. Behandlung: 8 Tage Causticin schwarz, 10 Tage Phenol, Amputation 24. 10. 31.



Befund: Füllung distal. Von der Amputationspaste ist wenig zu erkennen. Sie liegt auch hier auf den Eingängen der Kanäle auf. Die beiden Wurzeln sind abgerundet, dabei ist die mesiale kürzer als die distale. An der mesialen Wurzelspitze hängt ein Granulom, das scharf umschrieben ist; die Alveolarkompakta ist noch nicht durchbrochen. Die Knochenbälkchen sind überall gut zu erkennen. Es zeigen sich keine Resorptionserscheinungen.

Fall 16: K. A. 16j. (10) kräftiger Junge. $\overline{6}|$ Pulpitis partialis. Behandlung: 6 Tage Causticin schwarz, 3 Tage Phenol, Amputation am 25. 10. 31.

Befund: Füllung zentral. Die Amalgamfüllung zeigt einen kleinen Spalt, dazwischen liegt Zement. Die Amputationspaste füllt den distalen Kanaleingang aus. Nach mesial ist die Kronenpulpa nicht restlos amputiert. An der distalen Wurzelspitze ist ein großes, scharf umschriebenes Granulom zu erkennen; distal auch eine Verbreiterung des Periodontalspaltes. Die Wurzeln laufen spitz aus; Resorptionserscheinungen lassen sich nicht feststellen. Die Knochenbälkchen sind in der Umgebung des Herdes deutlich zu erkennen. Eine Knochenverdickung hat bis jetzt noch nicht stattgefunden.

Was nun das Ergebnis der röntgenologischen Untersuchung angeht, so ist daraus die Unzulänglichkeit von Pasten, die vornehmlich Phenole und Jodoformpulver enthalten, zu erkennen.

Bei den untersuchten Zähnen handelt es sich in der überwiegenden Mehrzahl um 6 Jahr-Molaren. Selbst bei einer kurz-

fristigen Amputationsdauer von 1 Jahr sind schon, wenn auch nur schwache, Veränderungen an der Wurzelspitze zu erkennen. Wie aber aus den oben angeführten Röntgenaufnahmen hervorgeht, zeigen Zähne, die erst vor 2 Jahren pulpa-amputiert wurden, große, scharf umschriebene Herde. Von 32 untersuchten Zähnen waren nur 6 ohne röntgenologisch erkennbare Veränderungen; 81,25% zeigten also ein unerwartetes Ergebnis. Hinzukommt, daß die Röntgenbilder dieser 6 Zähne ohne sichtbare Veränderungen noch nicht beweisend dafür sind, daß sie alle gesund sind. Wurden doch wiederholt durch einwandfreie Untersuchungen tote Zähne ohne jeden Röntgenbefund als Sitz eines Herdes festgestellt.

Von den 32 untersuchten Zähnen zerfallen die Behandlungen im einzelnen wie folgt:

2 Amputationen bei 10- bzw. 11jährigen am $\frac{5|}{|5}$

3 „ „ 12- „ 13 „ am $\frac{7|7}{|}$

27 „ „ 7- bis 10 „ $\frac{6|6}{6|6}$

Die Wurzelbehandlungen am $\frac{6|6}{6|6}$ zerfallen in

2 bei 7jährigen,
6 bei 8 „
11 bei 9 „
8 bei 10 „

Wie schon oben erwähnt, sehen wir aus dieser Zusammenstellung, daß die 6 Jahr-Molaren mehr als die anderen Zähne mit unvollendetem Wurzelwachstum in diesem Stadium zur Wurzelbehandlung kommen; 8,9 Jahre ist das Durchschnittsalter der untersuchten Patienten mit einer Wurzelbehandlung am $\frac{6|6}{6|6}$

Die Wurzelbehandlung wurde bei diesen 32 untersuchten Fällen vor verschieden langer Zeit durchgeführt. So wurden

2 Fälle vor 1 Jahr,
8 .. .. 2 Jahren,
8 .. .. 3 .,
3 .. .. 4 ..
4 .. .. 6 ..
7 .. .. 7 ..

pulpa-amputiert.

Da nun dieses Gebiet für den Praktiker unzweifelhaft überaus wichtig ist, ist nicht nur die Kenntnis der Durchbruchszeiten, sondern noch darüber hinaus der Zeiträume der endgültigen Verkalkung, also des Abschlußtermins des Wurzelwachstums der bleibenden Zähne, von großer Bedeutung. Untenstehendes Schema (nach Rübel) gibt uns Aufschluß, in welchem Zusammenhang Durchbruchszeiten und Abschluß der Verkalkung stehen. (Angaben in Jahren.)

Zahn	J_1	J_2	C	P_1	P_2	M_1	M_2	M_3	
Durchbruchszeiten	7—8	8 - 9	11—13	9—11	11—13	6 - 7	11—15	17—40	(Tomes-Baum)
	7 J 4 M	8 J 11 M	12 J 2 M	10 J 5 M	11 J 4 M	6 J 7 M	12 J 7 M	16 J	(Röse)
Verkalkungszeiten	10	10	13	11	12	10	15	18	(Rauber-Kopsch)
Differenz	2,5	1,25	0,5	0,5	0	3,5	1	0	

Auf Grund dieser Untersuchungsergebnisse warfen sich nun zwangsläufig verschiedene Fragen auf.

1. Wurde nach der Amputation das Längenwachstum der Wurzeln unterbrochen oder fortgesetzt, und kam es zu einem Abschluß der Foramina apicalia?
2. Sind Komplikationen bei der Wurzelbehandlung mit der angewandten Paste bekannt?
3. Zeigt das Periodontium irgendwelche Veränderungen?
4. Mußten auf Grund vorhergegangener Amputation der Pulpa Zähne extrahiert werden?
5. Gibt uns das Röntgenbild einen genauen Bescheid, und ist bei einer Pulpabehandlung eine Röntgenaufnahme unbedingt erforderlich? Müssen Röntgenkontrollen regelmäßig erfolgen?
6. Ist bei den untersuchten Zähnen noch Amputationspaste im Cavum?
7. Steht die Paste noch mit der Pulpa in Verbindung?
8. Hat die Paste noch nach längerer Liegezeit genügend bakterizide Wirkung?
9. Ist die Pulpa steril?
10. Ist die Therapie der Herde an diesen Zähnen möglich, oder muß Extraktion erfolgen?
11. Welches ist das geeignete Mittel, eine gute Amputation durchzuführen?

Die Fragen kann ich folgendermaßen beantworten:

1. Auf Grund eines genauen und exakten Studiums der Röntgenaufnahmen in bezug auf das Verhalten des Wurzelwachstums nach erfolgter Amputation konnte festgestellt werden, daß bei allen pulpa-amputierten Zähnen das Längenwachstum der Wurzeln nicht unterbrochen wurde. Es kam bei allen Fällen zu einem Abschluß der Foramina apicalia. Bei dieser

Feststellung taucht die Frage auf: Wie kommt es überhaupt zu einem Fortschreiten des Wurzelwachstums? Nach Gröschel soll dies durch „echte Dentinbildung, also durch die Tätigkeit der Odontoplasten, bewirkt werden". Nach Gröschels Ansicht handelt es sich hierbei also um eine reine Dentinbildung. Von der Schweizer Schule wird das Auftreten von „Zementgewebe" im Apex und unteren Wurzelkanal von folgendem Vorgang abhängig gemacht: Das dem Kanalinhalt angrenzende periodontale Gewebe fängt an, in die Kanäle einzuwachsen unter gleichzeitiger Resorption des Pulpengewebes; dieses jugendliche Granulationsgewebe bildet „Zementgewebe". Rebel schreibt darüber: „Das ortsansässige Gewebe wird aus seinen normalen Bestandteilen heraus, seinen Fibroplasten, zum Knochen." Nach Rebels Ansicht liegt „kein anderes ortsgebundenes Gewebe als Knochengewebe vor". Wie es nun zu dieser Knochenbildung kommt, erklärt er in 2 Vorgängen. Zunächst bilden die im Pulpagewebe präformierten Fibrillen und Bindegewebszellen die Grundlage für den Knochen, der als „Schalen- oder Faserknochen oder verknöchertes Bindegewebe" zu bezeichnen ist. Die zweite Art der Entstehung sieht er darin, daß das Pulpagewebe auf das periodontale Gewebe nur den Anreiz zur Resorption und damit zum Einwachsen gibt. Das Weiterwachstum der noch nicht voll entwickelten Wurzeln kommt nach Rebel bei Pulpen, die nicht bis zum Apex abgetötet sind, durch die Funktion der Odontoplasten. „Dort, wo dies nicht der Fall ist, tritt eine Verknöcherung durch zusätzliches Knochenwachstum ein."

2. Sind Komplikationen bei der Pulpabehandlung mit der angewandten Paste bekannt? Wie eingangs meiner Untersuchungen erwähnt, handelt es sich bei allen geröntgten Zähnen um solche, die in der Folgezeit nach der Amputation keinerlei Beschwerden verursachten. Nach Herrn Dr. Schuhmachers Angaben hatten sich bei der schon seit langen Jahren angewandten Paste keine Komplikationen bemerkbar

gemacht. Da alle schulpflichtigen Kinder und solche der höheren Schulen wie Berufsschulen durch regelmäßige Untersuchungen in kurzen Zeitspannen erfaßt werden, hätten sich alle in der Zwischenzeit entstandenen Schäden, hervorgerufen durch die Amputation, herausstellen müssen. Keiner der pulpaamputierten Zähne wurde nach der Behandlung wieder eröffnet. Dr. Pranschke, der Leiter der Schulzahnpflege in Königsberg (Pr.) schreibt mir jedoch, daß er sich vor nunmehr 10 Jahren wegen der, wenn auch verhältnismäßig wenigen Mißerfolge bei der Amputation mit der in Bonn gebräuchlichen Thymolpaste auf die Cresystinpaste habe umstellen müssen. Seine Mißerfolge waren, daß bei verschiedenen Fällen nach längerer Zeit eine Gangrän oder Pulpitis purulenta aufgetreten sei.

3. Das Periodontium der behandelten und mit Herden versehenen Zähne zeigt insofern Veränderungen, daß fast bei allen Fällen ein stark verbreiterter Periodontalspalt zu erkennen ist. Verschiedentlich ist sogar die Alveolarkompakta durchbrochen.

4. Auf Grund vorhergegangener Amputation der Pulpa mußten vereinzelt Zähne wegen einer Periodontitis extrahiert werden, doch war der Prozentsatz so gering, daß man dem keine besondere Bedeutung beizulegen brauchte. Auch Dr. Pranschke beantwortet mir diese Frage dahingehend, daß der Prozentsatz sehr gering war, und er „außerordentlich selten" solche Zähne extrahieren mußte.

5. Das Röntgenbild ist wohl in der Lage, uns Anhaltspunkte über eine Wurzelfüllung mit Kontrollmaterial zu geben, jedoch sagt es uns nichts über die „Güte einer Wurzelfüllung im histologischen Sinne". Günstigenfalls sagt es uns etwas über die Verbreitung der Kontrastsubstanz aus, nicht aber darüber, wie weit die medikamentöse Einwirkung oder Beeinflussung des Mittels reicht. Damit soll jedoch nicht gesagt sein, daß das

Röntgenbild bei der Wurzelbehandlung entbehrt werden könne. Bevor eine Wurzelbehandlung begonnen wird, ist die Vornahme einer Röntgenaufnahme schon erforderlich, da (z. B. bei chronischen Pulpitiden) evtl. ein Granulom vorhanden sein kann, jedoch nicht bei akuten Fällen. Unbedingt erforderlich ist eine Röntgenkontrolle nach erfolgter Behandlung; gleichviel, ob es sich um eine Exstirpation oder Amputation handelt. Empfehlenswert ist es, von Zeit zu Zeit auch Kontrollaufnahmen zu machen, da sie uns doch auch sehr viel über den Zustand der umgebenden Gewebe aussagen. Letzteres gilt ganz besonders für die Pulpabehandlung an Zähnen mit noch nicht vollendetem Wurzelwachstum.

6. Um die Frage, ob noch Amputationspaste im Cavum vorhanden ist, beantworten zu können, untersuchte ich die Zähne der Fälle 2 und 16. Ich wählte deshalb diese beiden Fälle, weil es sich dabei um Amputationen sehr verschiedener Zeiten handelte. Bei Fall 2 wurde die Behandlung vor 3 Jahren und bei Fall 16 vor nunmehr 7 Jahren durchgeführt. Da ich von diesen beiden Zähnen auch das Material zur Beantwortung der nächsten Fragen sammelte, war ein steriles Arbeiten, soweit es bei unserer Arbeit überhaupt möglich ist, Voraussetzung. Die Untersuchungen führte ich wie folgt durch. Nach Trockenlegung des Operationsfeldes wurde die Amalgamfüllung restlos entfernt. Bevor ich nun die Zementunterfüllung entfernte, wurde die ganze Zahnkrone und vor allem das freiliegende Dentin gründlich mit Chlorphenol desinfiziert und zu dessen Entfernung Zahn und Kavität mit Alkohol abgerieben und mit Warmluft getrocknet. Mit sterilen Bohrern schnitt ich zwischen Dentin- und Zementdecke einen dünnen Spalt, um letztere mit sterilen Instrumenten abhebeln zu können. Nachdem dies unter größter Vorsicht geglückt war, konnte ich bei Fall 2 feststellen, daß die Amputationspaste ihre pastenförmige Konsistenz beibehalten hatte und das Cavum ganz ausfüllte. Anders war es bei Fall 16. Die Amputations-

paste war eingetrocknet und bildete eine bröckelige Masse, die das Cavum nicht mehr ausfüllte.

7. Um zu untersuchen, ob die Paste noch mit der Pulpa in Verbindung steht, entnahm ich die Amputationspaste vorsichtig mit einem sterilen Löffel dem Cavum. Dabei konnte ich feststellen, daß bei Fall 2 die Amputationspaste noch mit der Pulpa in Berührung stand. Bei Fall 16 war dies wegen der bröckeligen Konsistenz der Paste unmöglich festzustellen; auch war die Pulpa in diesem Falle schon schmierig zerfallen, allerdings ohne foetor.

8. Ob die Paste nach längerer Liegezeit noch genügend bakterizide Wirkung besitzt, stellte ich wie folgt fest: Die mit einem sterilen Löffel dem Cavum entnommene Paste brachte ich in beiden Fällen in ein steriles Reagenzglas, um sie einer bakteriologischen Untersuchung zugänglich zu machen. Die Paste von Fall 2 besaß noch schwache bakterizide Wirkung. Bei Fall 16 war der Versuch negativ, d. h. die auf eine Kultur gebrachte Paste konnte nicht die geringste bakterizide Wirkung mehr entfalten. Also ist mit Sicherheit festzustellen, daß die angewandte Amputationspaste schon nach wenigen Jahren ihre bakterizide Wirkung verloren hat und somit für die Gesunderhaltung des Zahnes wertlos geworden ist. Sie kann einer evtl. Reinfektion des Kanalinhaltes keinen hemmenden Widerstand entgegensetzen. Hieraus erklären sich auch mit aller Wahrscheinlichkeit die Mißerfolge, von denen Pranschke berichtet.

9. Zum Schlusse der Versuchsreihe bleibt hier noch die Frage zu beantworten, ob die Pulpa steril ist. Dazu mußte ich wie folgt vorgehen. In beiden Fällen versuchte ich nach Entfernung der Amputationspaste möglichst viel von der Wurzelpulpa zu exstirpieren. Dies gelang mir auch bei Fall 2, wo ich einen festen Strang entfernen konnte. Anders jedoch bei Fall 16. Wie schon oben erwähnt, war die Wurzelpulpa dieses Zahnes schmierig zerfallen, so daß nur die an der Nerv-

nadel haftenden Massen der bakteriologischen Nachprüfung zugeführt werden konnten. Diese erbrachte allerdings den Nachweis, daß die Pulpen beider Zähne steril waren. Eine Infektion der Pulpa hatte also nicht stattgefunden oder war wegen der anwesenden Paste wirkungslos. Doch erhebt sich auf Grund dieser Untersuchungsresultate die Frage: Wie konnte es zur Granulombildung kommen?

Wie oben festgestellt, war die Wurzelpulpa bei Fall 16 schmierig zerfallen. Bei Fall 2 konnte zwar eine „scheinbar" gut verlederte Pulpa den Kanälen entnommen werden. Nun können aber devitalisierte und desinfizierte Stümpfe, wenn die desinfizierende Kraft aufhört, nekrotisieren und autolytische Vorgänge durchmachen. Die in die Apikalregion gelangenden Produkte rufen dann als Abwehrreaktion das Granulom hervor.

10. Die Therapie dieser Herde besteht, da es sich dabei weder um solche, die auf bakterieller noch auf medikamentöser Grundlage ruhen, handelt, in einer Reinigung des Wurzelkanals und Befreiung von nekrotischen und zerfallenden Massen und Auffüllung des Kanals mit einhüllenden, die Autolyse unmöglich machenden antiseptischen Mitteln, weil sonst die Gefahr der Infektion und der Auswirkung der infizierten Granulome besteht.

11. Damit komme ich schon zur Beantwortung der letzten Frage, welches das Mittel ist, eine gute Amputation durchzuführen. Die Lehre von der „Herdinfektion" ist heute genügend fundiert und bekannt, um zu wissen, welch große Gefahr solche fokalen Herde für den jugendlichen Organismus und ganz besonders zur Zeit der Pubertät darstellen. In Erkenntnis dieser Tatsache, daß die angewandte Paste die an sie gestellten Forderungen nicht im gewünschten Maße erfüllt, weil die Gefahr einer fokaltoxischen Schädigung des Körpers besteht, muß eine Umstellung des Mittels erfolgen. Worauf es ankommt, ist, einen Weg zu finden, wie neben der Desinfek-

tion und der Durchdringung der infizierten Teile ein Verschluß des Wurzelkanals und damit eine Sicherung der Spitzenregion erreicht wird. Prinzipiell wurde dieser Weg schon von Albrecht erkannt und beschritten.

Albrechts Wurzelfüllung besteht aus Resorcin und Formaldehyd. Dieses bildet mit dem Kanalinhalt eine feste, chemische Verbindung, imprägniert die Pulpareste, füllt die Eingänge der Dentinkanälchen aus, fixiert also die dort befindlichen Bakterien und macht sie auf diese Weise unschädlich. Die früher von vielen Praktikern beschriebene Verfärbung der Zähne nach Behandlung mit der alten Albrecht'schen Wurzelfüllung konnte bei „Albrecht-Neu" ganz ausgeschaltet werden. Dieses bildet nach wenigen Stunden eine unlösliche, für die Dauer sterile und nicht fäulnisfähige Harzmasse. Was die Verläßlichkeit des Mittels angeht, so konnte Kerkhoff nach 22jähriger Erfahrung in der Wurzelbehandlung zu dem Ergebnis kommen, daß Mißerfolge bei der Verwendung von Albrechts Wurzelfüllung so gut wie ausgeschlossen sind.

Noch lange Zeit nach der Behandlung spaltet das imprägnierte Pulpagewebe in geringen Mengen Formalin ab. Dies ist von außerordentlicher Bedeutung, da nach Rother eine längere antiseptische Wirkung entfaltet wird und Reizerscheinungen des Periodontiums vermieden werden. Nach Rebel regen die äußerst geringen Formalinmengen das zur Knochenbildung befähigte Keimgewebe an und fördern somit das Knochenwachstum.

Durch diese Methode der Wurzelfüllung mit „Albrecht-Neu" werden alle sonst bei Wurzelbehandlungen auftretenden Nachteile ausgeschaltet, und vor allen Dingen wird der Zahn als gesundes Glied des Körpers erhalten und nicht in eine Gefahrenquelle oder gar in einen Krankheitsherd verwandelt. Die Granulombildung bleibt dabei aus.

Zusammenfassung und Schlußfolgerung.

Eines der wichtigsten Probleme der gesamten, nicht nur der konservierenden Zahnheilkunde wird immer die Frage nach einer exakten, wissenschaftlich fundierten und praktisch erprobten Wurzelfüllung bleiben. Dieses Problem zu lösen, wurden viele Wege beschritten. Die meisten angegebenen Methoden berücksichtigten, abgesehen von evtl. Richtlinien bei der Behandlung von Milchzähnen, nur die Verhältnisse bei bleibenden Zähnen nach Abschluß des Wurzelwachstums. Kaum beobachtet wurde hierbei der bleibende Zahn, solange er noch im Stadium der Wurzelbildung sich befindet. Jeder unvollendete Zahn wurde bisher im Prinzip genau so behandelt, wie alle anderen bleibenden Zähne.

Erst seit wenigen Jahren sind einige Forscher bestrebt, auch über diese und alle die damit verknüpften Fragen Antwort zu geben. Da man mit der Zeit erkannte, daß dem unvollendeten Zahne bei einer Exstirpation der Pulpa zu große Schädigungen zugefügt werden, übte man bei solchen Zähnen immer mehr die Pulpa-Amputation. Dabei bildeten sich nach und nach zwei Methoden heraus, und zwar die sogenannte Vital-Amputation und Mortal-Amputation. Die Mortal-Amputation ist die ältere und sie hat ohne Zweifel auch heute noch die meisten Anhänger.

Seit langen Jahren wird diese Methode auch an der Bonner Schulzahnklinik ausgeübt. Die Frage nach dem Schicksal der pulpa-amputierten Zähne mit noch nicht abgeschlossenem Wurzelwachstum, bei denen die hier gebräuchliche Thymol-

paste benutzt wurde, wurde durch röntgenologische und bakteriologische Untersuchungen zu klären versucht. die folgende Ergebnisse zeitigten:

1. Die behandelten Zähne verursachten in der Folgezeit nach der Amputation klinisch keinerlei Beschwerden.
2. Röntgenologisch konnten bei 81% der Fälle pathologische Veränderungen in der regio apicalis festgestellt werden. Das Längenwachstum der Wurzeln wurde auch nach der Behandlung fortgesetzt und es kam dabei zu normalen Wurzelverhältnissen.
3. Die bakteriologischen Untersuchungen erbrachten den Nachweis, daß die vorhandenen Granulome weder auf bakteriellen noch auf medikamentösen Schädigungen beruhten.
4. Die Granulome stellen also Abwehrreaktionen dar. gegen die in die regio apicalis gelangenden nekrotischen Pulpenreste.
5. Auf Grund dieser Erkenntnis ist die Therapie der Herde durchaus möglich.
6. Die Mißerfolge der bisher geübten Behandlungsmethode verlangen eine Umstellung auf ein anderes Medikament zur Pulpa-Amputation an bleibenden Zähnen mit unvollendetem Wurzelwachstum.

Zum **Schlusse** seien für die Pulpabehandlung jugendlicher Zähne vor Abschluß des Wurzelwachstums folgende Richtlinien aufgestellt:

1. Devitalisation der Pulpa mit Causticin rot in Verbindung mit der neuen Causticin-Lösung, die eine sichere und schmerzlose Devitalisation der Pulpa auch ohne Eröffnung des Cavums gestattet.

2. Amputation der Kronenpulpa und des oberen Drittels der Wurzelpulpa mit Erweiterung der Kanaleingänge.

3. Als Amputationsmittel ist „Albrecht-Neu“ zu benutzen, da es als Wurzelfüllung die an sie zu stellenden Forderungen erfüllt. Da „Albrecht-Neu“ den Kanalinhalt fest umschließt, bis zum Apex vordringt und durch seine Harzbildung die feinen Verästelungen und Dentinkanälchen mit dem Kanalinhalt fest verbindet, ist ein Bakterienaustritt aus dem Zahn in das umgebende Gewebe unmöglich. Aus diesem Grunde wird einer eventuellen Herdinfektion wirkungsvoll entgegengetreten.

4. Um eine Reinfektion der Kanäle von Seiten der Mundhöhle bei einer evtl. auftretenden Sekundärkaries auszuschließen, ist es wesentlich, die Kanaleingänge durch besonderen Verschluß zu sichern, um „die mühevolle und kunstvolle Arbeit, die mit der Wurzelbehandlung verknüpft sein kann, nicht durch einen Mißerfolg im Laufe der Jahre“ auszuschalten.

Meinem hochverehrten Lehrer, Herrn Professor Balters, sage ich für die Ueberlassung des Themas und für seine liebenswürdige Unterstützung meinen herzlichen Dank. Auch möchte ich dem Leiter der Bonner Schulzahnklinik, Herrn Dr. Schuhmacher, für die freundliche Erlaubnis, meine Untersuchungen an der Schulzahnklinik ausführen zu dürfen, und für seine jederzeitige, hilfreiche Unterstützung bei meiner Arbeit meinen geziemenden Dank aussprechen.

Schrifttum.

Balters, W.: Aus der Praxis der konservierenden Zahnheilkunde. Verlag Meusser, 1934.

— Die Kernfragen der Wurzelbehandlung. DZW. Nr. 36/1936.

Boennecken: Ueber Pulpa-Amputation. DZ. H. 12, 1910.

— Oralsepsis und Wurzelbehandlung. VfZ. 45/1927.

Csernyei, J.: Amputation der Kronen-Pulpa nebst Lebenderhaltung der Wurzel-Pulpa. ZR. Nr. 31, 1930.

Feldmann, G.: Praktische Anweisungen zu der von mir empfohlenen Methode der aseptischen Behandlung von Zähnen mit entzündeter Pulpa durch ein autogenes Implantat. ZR. 42, 1933.

Fischer, G.: Beiträge zur Behandlung erkrankter Zähne mit besonderer Berücksichtigung der Anatomie und Pathologie der Wurzelkanäle. DZ. H. 4/5, 1908.

Gottlieb-Orban-Stein: Das Problem der Wurzelbehandlung. ZfSt. Nr. 31, 1933.

Gröschel, W.: Pulpa und Wurzelbehandlung an bleibenden Zähnen vor Abschluß des Wurzelwachstums. Verlag Meusser, 1937.

Gysi, A.: Ueber Töten und Mumifizieren der Pulpa. ZR. 4, 1932.

Heinemann, O.: Die Wurzelfüllung. Berlin 1926.

Hellner, E.: Die chirurgische Behandlung der Pulpitis. ZfSt. 31, 1933.

Hermann, B. W.: Die Kalziumkomponente in der Wurzelbehandlung. DZW. 38, 1935.

Heß, W.: Zur Anatomie der Wurzelkanäle des menschlichen Gebisses mit Berücksichtigung der feineren Verzweigungen am Foramen apicale. Schw. VfZ. 27, 1917.

— Die Pulpa-Amputation als selbständige Wurzelbehandlungsmethode. DZ. H. 66, 1925.

Jordanoff, M.: Die kombinierte Wurzelfüllung nach Albrecht-Sommer. Diss. Lpzg. 1927.

Kerkhoff: 25 Jahre Erfahrungen in der Wurzelbehandlung. ZR. 10, 1937.

Lutz, K.: Histologische und bakteriologische Untersuchungen über die Wirkung der Triopaste bei der Pulpa-Amputation. Schw. MfZ. 33, 1923.

Meyer, S.: Die Pulpa-Amputation, eine pathohistologische und bakteriologische Studie. Schw. VfZ. 29, 1919.

Müller, O.: Histologische und bakteriologische Befunde nach Pulpa-Amputation. Schw. VfZ. 30, 1920.

— Heilungsvorgänge am Foramen apicale und ihre Bedeutung für die Pulpa-Behandlung. Schw. MfZ. 33, 1923.

— Ueber Pulpa-Amputation. ZfSt. 33, 1935.

Münch: Pulpa und Wurzelbehandlung. Verlag Meusser, Lpzg. 1937.

Neuwirt, F.: Die reparativen Fähigkeiten der Pulpa. ZfSt. 31, 1933.

Ottesen und Häupl: Ueber Pulpa-Amputationen an Zähnen vor Beendigung des Wurzelwachstums. VfZ. 44, 1928.

Preiswerk, G.: Die Pulpa-Amputation, eine klinische, pathologische und bakteriologische Studie. OeUVfZ. 17, 1901.

— Lehrbuch und Atlas der konservierenden Zahnheilkunde. Verlag Lehmann, München 1912.

Rebel, H. H.: Lehrbuch der konservierenden Zahnheilkunde. Verlag Lehmann, München 1937.

— Beiträge zur Pulpa-Amputation. VfZ. 32.

Rother, K.: Ueber die Wirkungsdauer der gebräuchlichsten Wurzelfüllmittel. Diss. Bonn 1935.

Rübel, G.: Ueber Wurzelbehandlung jugendlicher Zähne mit unvollendetem Wurzelwachstum. DZW. 37, 1934.

Sommer: Die Bedeutung des „toten Raumes“ im Wurzelkanal und die Möglichkeit seiner Beseitigung durch die Wurzelfüllung nach Albrecht-Sommer. ZR. 51/52, 1932.

Stitzel, B.: Experimentelle und histologische Untersuchungen zur Frage der Total-Exstirpation der Pulpa mit besonderer Berücksichtigung des Verhaltens der periapikalen Gewebe zum Wurzelkanalinhalt. VfZ. 38, 1922.

Walkhoff, O.: Lehrbuch der konservierenden Zahnheilkunde. Verlag Meusser, Berlin 1922.

Zürcher, E.: Zur Anatomie der Wurzelkanäle des menschlichen Milchgebisses und der 6 Jahr-Molaren. SchwMfZ. 32, 1922.

Abkürzungen.

DZ. = Deutsche Zahnheilkunde (in Vorträgen).
DZW. = Deutsche Zahnärztliche Wochenschrift.
OeUVfZ. = Oesterr.-Ungar. Vierteljahrsschrift f. Zahnheilkunde.
SchwMfZ. = Schweizerische Monatsschrift für Zahnheilkunde.
SchwVfZ. = Schweizerische Vierteljahrsschrift f. Zahnheilkunde.
VfZ. = Vierteljahrsschrift für Zahnheilkunde.
ZfSt. = Zeitschrift für Stomatologie.
ZR. = Zahnärztliche Rundschau.

Lebenslauf.

Am 12. Juni 1914 wurde ich, Hans S c h m i d t, als Sohn des Maschinenwerkmeisters Johann Schmidt und seiner Frau Dorothea, geb. Weber, in Heusweiler (Saar) geboren.

Nach vierjährigem Besuch der Volksschule in Ottenhausen (Saar) trat ich 1924 in die Sexta des Reform-Real-Gymnasiums in Völklingen ein. Ab Ostern 1932 besuchte ich das Reform-Real-Gymnasium in St. Ingbert, wo ich 1934 die Reifeprüfung bestand.

Nach einem halben Jahr Arbeitsdienst studierte ich 7 Semester Zahnheilkunde in Bonn. Im Juni 1936 bestand ich die zahnärztliche Vorprüfung; am 23. Mai 1938 bestand ich ebenfalls in Bonn das zahnärztliche Staatsexamen und erhielt gleichzeitig die Bestallung als Zahnarzt.